

中国枪乌贼性腺成熟度分期的初步研究*

欧 瑞 木

(广东省南澳县水产研究所)

在枪乌贼整个生命周期的不同性腺发育阶段,生态特性有所差异,弄清这点,对捕捞的关系甚大。我国福建、广东、广西三省所捕捞的中国枪乌贼*Loligo chinensis* Gray主要是产卵群体;它们在生殖时,群体十分集中,形成重要渔场。为了掌握其繁殖习性,进行有效捕捞,首先就需要对中国枪乌贼的性腺成熟度的分期进行研究。

1973年制订的《海洋渔业资源调查的几项技术标准》中,拟定了乌贼和枪乌贼性腺成熟度的分期标准。实践证明,这个标准应用于乌贼类较宜,而对枪乌贼则不很适用。

作者观察了中国枪乌贼生殖器官的未成熟、成熟、成熟及产后一系列的大小和色彩变化,认为将中国枪乌贼的性腺成熟度分为五个阶段比较适当。经过1975—1981年的实践,证明是可行的(见图1)。

一、材料与方 法

1974年5—10月和1975年4—10月间,用南澎列岛至台湾浅滩海区捕获的中国枪乌贼进行观察。先后进行17次,每次解剖40—100个,共解剖1275个标本,观察比较从未成熟、成熟

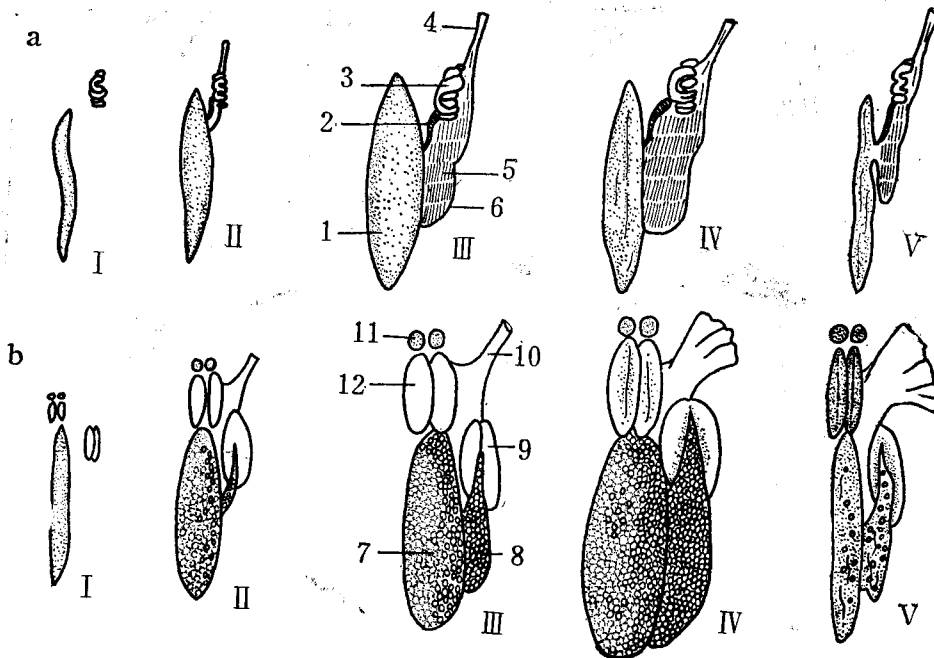


图1 从未成熟到成熟产后的性腺形态变化(a图为雄性, b图为雌性)

I、II未成熟, III、IV成熟, V产后。

1. 精巢, 2. 贮精囊, 3. 前列腺, 4. 阴茎, 5. 精荚, 6. 精荚囊, 7. 卵巢, 8. 输卵管, 9. 输卵管腺, 10. 生殖孔, 11. 副缠卵腺, 12. 缠卵腺。

* 本文承中国科学院海洋研究所董正之先生审阅并提出宝贵意见, 特此致谢。

到产卵后各阶段出现的生殖器官的重要变化，根据这些变化确定其成熟度。

观察项目：卵巢、输卵管、输卵管腺、缠卵腺、副缠卵腺、生殖孔、纳精囊、精巢、输精管、贮精囊、精荚囊、精荚、前列腺、阴茎等。

二、结 果

伴随中国枪乌贼生殖器官从未成熟、成熟与产后出现的形态变化，其性腺成熟度可作如下分期。

I期（未成熟期） 卵巢很小，呈带状，卵粒大小不一，卵粒全不透明，输卵管中未见卵粒，输卵管腺小，副缠卵腺很小，呈淡黄色，缠卵腺小。精巢条状，前列腺略可看出。

II期（未成熟期） 卵巢大，约占外套腔的1/4，卵粒大小不一，小形呈白色不透明卵很多，约占卵巢的1/2，输卵管中有少数卵粒，卵粒彼此相连，输卵管呈乳白色，副缠卵腺出现朱红色斑点，缠卵腺稍大。精巢大，前列腺较大，贮精囊明显，输精管末端膨大成精荚囊，精荚囊内已有少数精荚，但精荚未分布到阴茎附近。

III期（成熟期） 卵巢很大，约占外套腔的1/3，卵粒大小显著不同，白色小型的不透明卵仍占多数，约占总卵数的1/3，输卵管中卵粒很多，约占总卵数的1/2，输卵管腺出现微黄色小点，副缠卵腺接近黄豆大小，朱红色斑点多，缠卵腺肥大，呈乳白色。生殖孔径约5—6毫米左右，已交配，纳精囊中有精子。精巢很大，贮精囊饱满，精荚囊也饱满，精荚分布到阴茎附近，轻压阴茎，精荚能排出，轻压精荚，能排出精子（见图2）。

IV期（成熟期） 卵巢十分膨大，约占外套腔的1/2，小型的不透明卵很少，其卵径也小，输卵管中卵粒多而大，约占总卵数的3/5，卵透明分离，输卵管腺呈黄褐色，生殖孔宽大、松弛，直径可达20毫米左右，副缠卵腺朱红

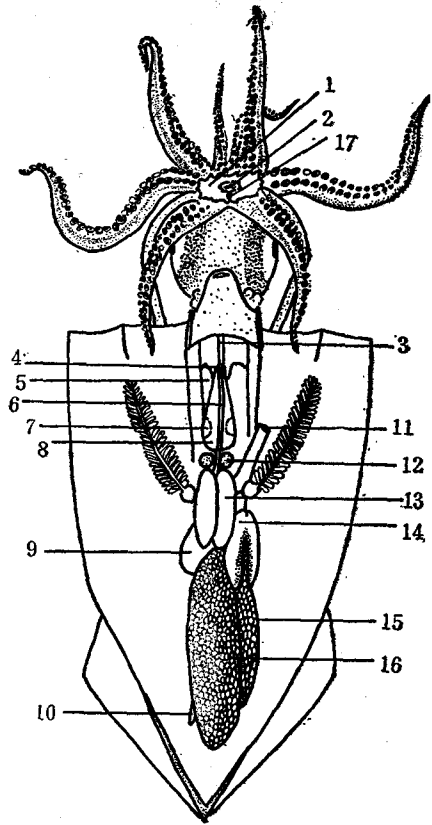


图2 雌体III期性腺

1. 口膜, 2. 口, 3. 食道,
4. 肛门, 5. 肝, 6. 直肠,
7. 发光器, 8. 墨囊, 9. 胃,
10. 盲囊, 11. 生殖孔, 12. 副缠卵腺,
13. 缠卵腺, 14. 输卵管腺,
15. 输卵管, 16. 卵巢,
17. 纳精囊。

色，缠卵腺色白，十分肥大，表面光滑，约占外套腔的1/3。精巢已缩小，精荚囊中精荚饱满，精荚分布到阴茎附近（见图3）。

V期（产后） 卵巢萎缩，其中少量卵粒略呈灰色，输卵管松弛，呈黄色，输卵管中尚有少数透明卵，副缠卵腺呈暗红色，缠卵腺干瘪，呈淡黄色，表面有皱纹，约占外套腔的1/4，生殖孔松弛破裂，略呈雨伞状；胴部瘦削尖细，肉薄，体重仅为同等胴长的III—IV期个体的1/3。精巢、前列腺均萎缩，呈淡灰色，精荚囊中尚有少数精荚，有些精荚已破裂，精子溢出；胴部瘦削尖细，肉极薄，眼睛混浊。

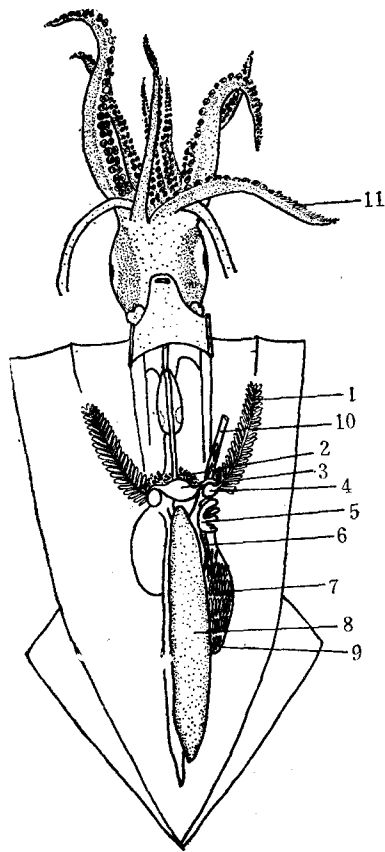


图3 雄体Ⅴ期性腺
 1. 鳃, 2. 胰脏, 3. 心脏, 4. 鳃心, 5. 前列腺, 6. 贮精囊, 7. 精荚, 8. 精巢, 9. 精荚囊, 10. 阴茎, 11. 茎化腕。

在Ⅰ—Ⅳ期的雌、雄个体, 肌肉发达, 死亡后肌肉收缩, 胴部挺直; Ⅴ期的雌、雄个体, 肌肉细薄, 死亡后肌肉松弛, 胴部弯垂。

三、讨 论

经过1975年以来的考察, 对上述的分期, 渔民认为易于接受。在生产上, 可根据中国枪乌贼的性腺成熟情况、交配情况, 安排捕捞时间和考虑如何选择中心渔场。

用肉眼观察鉴别中国枪乌贼的性腺成熟度, 虽然有时难免带有主观成分, 但只要对生殖器官的各部形态进行细致观察和综合对比分析, 是能够得到比较准确的结果的。

林(1970)就太平洋柔鱼 *Ommastrephes sloani pacificus* (Steenstrup) 生殖器官伴随未成熟、成熟与产后而产生的重量变化, 将其性腺成熟度以0—1的数值连续表示; 然而, 此法在目前我国钓捕中国枪乌贼的生产中, 尚难实际应用。

经过几年来的观察, 本文所提出的中国枪乌贼性腺成熟度的分期标准, 在枪乌贼属的各近缘种中, 也是可行的。

参 考 文 献

林 泰行, 1970. 日本水产学会志36(10): 995—999。

PRELIMINARY STUDY ON THE STAGES OF GONAD MATURITY OF THE SQUID, *LOLIGO CHINENSIS* GRAY

Ou Ruimu

(Nanao Fisheries Research Institute, Guangdong Province)

Abstract

1275 specimens treated in this study were collected from the Nanao Island, during 1974-1975. The maturation process of the gonads is described and figured. Based upon the external morphological variations of the ovary, testis, nidamental gland, accessory nidamental gland and albumen gland, etc., five stages are determined: immature, mature and puerperal.