

对虾杆状病毒感染寄主细胞的超微结构观察

国际翔¹ 王丽霞¹ 李文清¹ 刘丹¹ 孙伯伦² 刘亚杰³

(¹中国科学院沈阳应用生态所 110015)

(²锦州市水产所 121000)

(³辽宁省海洋水产所 大连 116000)

提要 对 1993 年辽宁沿海养殖对虾发生的爆发性、流行性病害,作了病情调查及病毒感染寄主细胞的超微结构观察。结果表明,造成养殖对虾爆发性病害的主要原因是杆状病毒与细菌交叉感染所致。

关键词 对虾,杆状病毒,包涵体,超微结构

1993 年 6~8 月,我们对辽宁沿海六市、县养殖对虾发生的爆发性、流行性病害,进行了调查、采样。

收稿日期 1994 年 4 月 25 日

1 材料与方 法

1.1 病 虾 材 料

材料采自辽宁沿海六市、县部分发病虾池的养成期对虾(表 1)。病虾体色基本正常、表现厌食、活动呆滞无力,多在池边缓慢游动,发现症状后很快死亡。捞出的病虾可明显看出胃、肠空瘪无物。取胃、肠空瘪无物尚未死亡的对虾,就地解剖,分部位(鳃、胃、肝脏、肠、肌肉组织)切成 1~3mm 小块,放 2.5%戊二醛与 2%多聚甲醛混合固定液中固定保存(4℃)。另取一部分病虾的胃、肝脏及肠直接放固定液中保存(每尾

虾的取材放一个小瓶中)。

1.2 超 薄 切 片 制 作 与 观 察

将前固定的组织块经 0.1mol/L 二甲胂酸钠缓冲液冲洗 3 次,放 1%饿酸中固定 2h,用蒸馏水反复冲洗后,进行乙醇-丙酮系列脱水至 100%丙酮,用环氧树脂 812 混合包埋剂浸透、包埋、固化,用 LKB-III 型切片机切片,切片经双重染色,置于 JEM-100B 透射电镜下观察。

2 观 察 结 果

先观察各部位的样品,确定病毒主要感染部位再作重点观察。见表 1。

表 1 辽宁沿海养殖对虾病情调查及检测结果

虾场地区	对虾种类	调查时间(月.日)	取样量(尾)	观察	观 察 部 位					备 注
					鳃	肝	胃	肠	肌肉	
桑屯村	日本车虾	6.26	15	5	-	-	++	++/。	-	++/。病毒/细菌
				10	/	/	++	++/。		
孙家村	日本车虾	7.12	10	2	-	-	++	++/。	-	/
				8	/	/	++	++/。	/	
银窝村	中国对虾	6.28	15	5	-	+	++	++/。	+	/
				10	/		++	++/。	/	
东亮乡	中国对虾	6.30	10	2	-	-	++	++/。	-	/
				8	/	/	++	++/。	/	
孙家湾	中国对虾	8.13	15	5	-	-	-	※	-	※球状病原体
				10	/	/	-	※	/	
锦县	中国对虾	8.12	10	2	/	/	+	++	-	/
				8	/	/	+	++	/	
大洼县	中国对虾	8.16	10	2	-		++	++/。	-	/
				8	/	/	/	/	/	
东沟	中国对虾	8.20	2	1	-	-	※	++	-	送样
				1	/	/	※	++	/	
西小磨	日本车虾	7.11	1	1	/	-	/	++/。	-	送样
				1	/	/	/	/	/	
东小磨	中国对虾	7.11	1	1	/	-	/	++	-	送样
				1	/	/	/	/	/	

注: +表较多的病毒, ++, 大量病毒, -, 表示未见病毒。15|⁵/₁₀表示, 观察 15 尾虾⁵尾分部位观察₁₀尾只观察胃、肠。

从表 1 的检测结果可知, 所有病虾样品(除孙家湾和东沟的样品外)均在胃、肠皮膜组织细胞核内发现大量有包膜的杆状病毒, 细胞内不形成包涵体(图 1-4, 图 2-1), 同时在肠皮膜组织的细胞质内还看到病毒与细菌共存及大量细

菌(图 2-2), 在胃皮膜组织细胞内没有看到细菌; 从银窝村采集的中国对虾的肝脏、肌肉组织细胞内也发现了有包膜的杆状病毒(图 2-4), 同时还在部分病虾的肠皮膜组织的细胞质内发现一种无包膜的杆状病毒, 无包涵体, 病毒大小

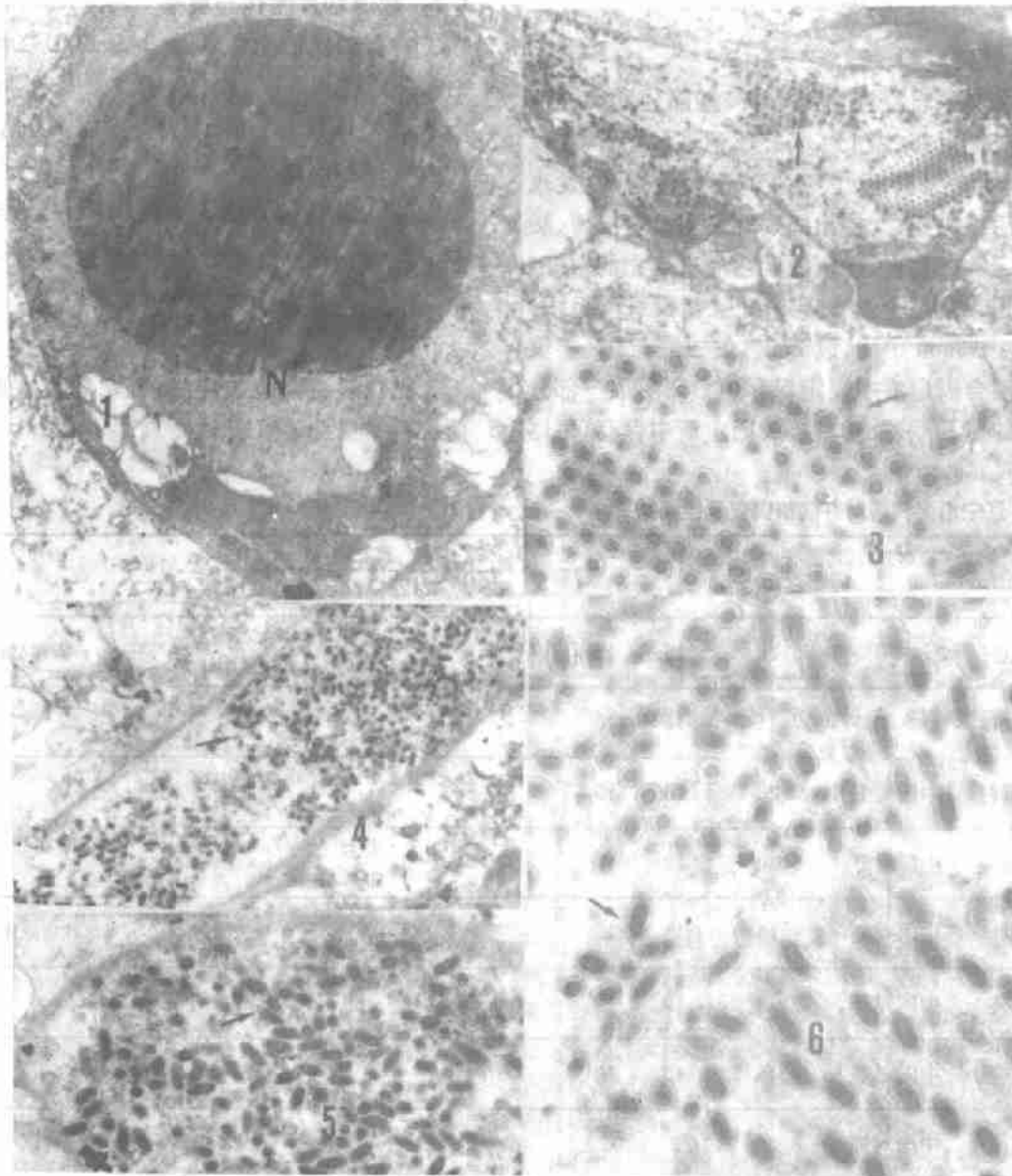


图 1 肝、胃组织切片

1-1 肝组织细胞,肥大的细胞核 $\times 7\ 000$;1-2 肝组织细胞其细胞核消失,杆状病毒在细胞质内 $\times 7\ 000$;1-3 图 2 局部放大,排列整齐的杆状病毒 $\times 3\ 500$;1-4 胃组织细胞内充满大量杆状病毒,细胞核已消失 $\times 6\ 500$;1-5 图 1 局部放大 $\times 12\ 000$;1-6 胃组织细胞内充满大量杆状病毒,细胞膜消失,病毒扩散 $\times 15\ 000$;

Fig. 1 Tissue section of liver and stomach

1-1 Cells of liver tissue, swollen cell nucleus, $\times 7\ 000$;1-2 Cell of liver tissue, the cell nucleus disappeared, baculovirus in cytoplasm. $\times 7\ 000$;1-3 High magnification view of Fig. 1-2, baculovirus arranging neatly in cytoplasm. $\times 3\ 500$;1-4 Numerous baculovirus in cell of stomach tissue, the cell nucleus disappeared. $\times 6\ 500$;1-5 High magnification view of Fig. 1-4. $\times 12\ 000$;1-6 Numerous baculovirus in cell of stomach tissue, the cell membrane disappeared, virus spreaded. $\times 15\ 000$

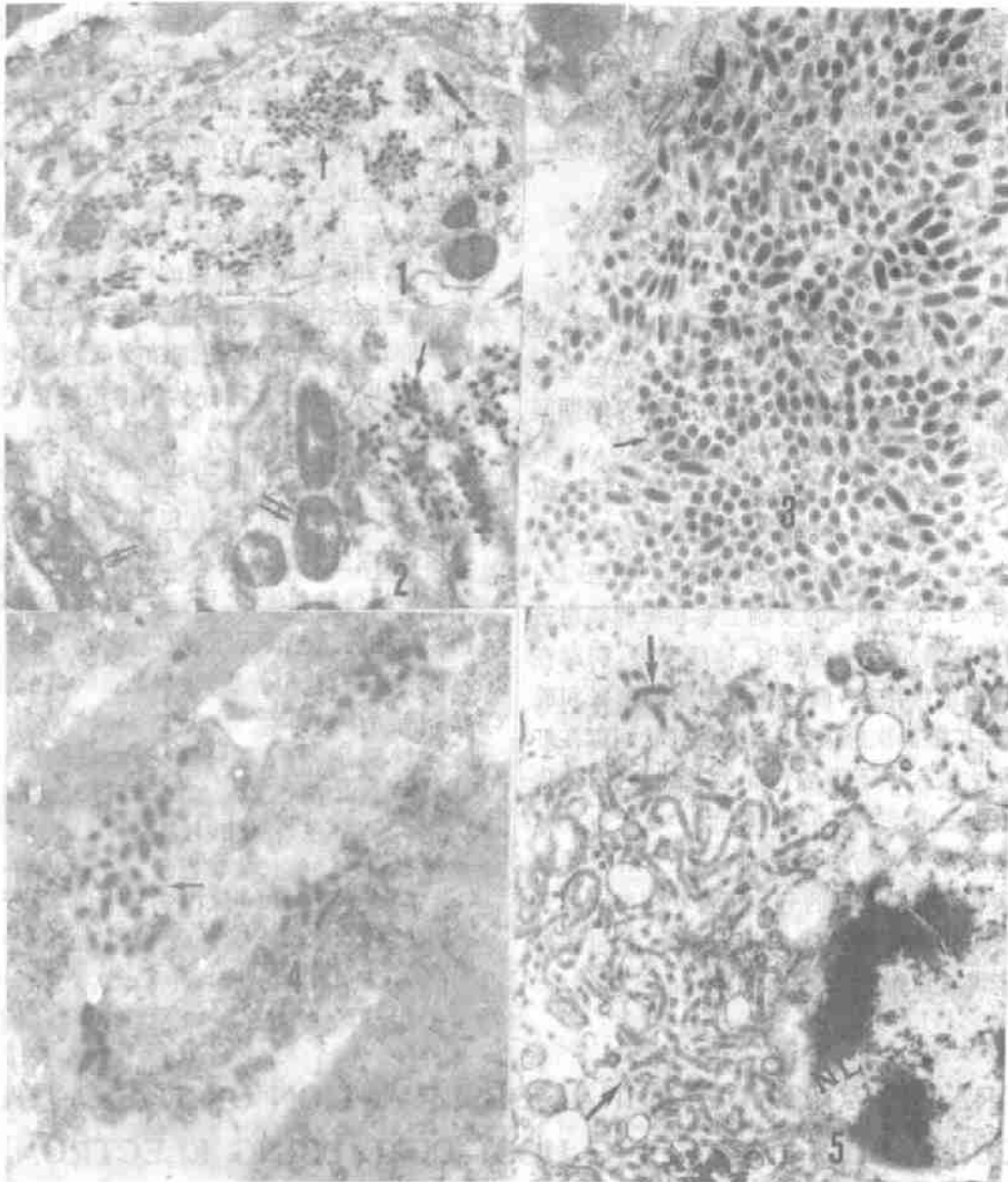


图 2 肠、肌肉组织切片

2-1 肠组织细胞核内充满大量杆状病毒,核仁消失 $\times 7\ 000$; 2-2 肠组织细胞质内杆状病毒(↑)与细菌(↑↑) $\times 12\ 000$; 2-3 大量杆状病毒充满肠组织细胞质内 $\times 15\ 000$; 2-4 杆状病毒感染肌肉间细胞 $\times 1\ 500$; 2-5 肠组织细胞质内充满无包膜的杆状病原体(↑)核膜开始溶解 $\times 18\ 000$

Fig. 2 Tissue section of intestine and muscle

2-1 Numerous baculovirus in the cell of intestine, the cell nucleus disappeared. $\times 7\ 000$; 2-2 Baculovirus (↑) and bacteria (↑↑) in cytoplasm of intestine. $\times 12\ 000$; 2-3 Numerous baculovirus in cytoplasm of intestine. $\times 15\ 000$; 2-4 Infected cell among the muscle by baculovirus. $\times 1\ 500$; 2-5 Body of baculovirus without membrane (↑) in cytoplasm of intestine, nucleus membrane dissolving $\times 18\ 000$

为 300~480×65nm(图 2-5);病变细胞都有不同程度的病理变化。其变化最明显的是细胞核肿大(N)(图 1-1),核仁破碎呈不规则状(图 1-2),线粒体退变、溶解,因此造成机能紊乱,免疫能力下降,导致细菌的二次感染(图 2-2),这一观察结果与文献[2,3]报道的基本一致。

3 讨 论

3.1 从病情调查,患病虾初期无明显症状,出现厌食、活动无力、胃、肠空虚无物已是病情后期症状,已无良策防治,因此加强养虾期间的定期监测是很有必要的。

3.2 在电镜下观察,病虾胃、肠皮膜组织细胞核内发现的病毒粒子呈杆状,病毒粒子的核心为电子致密的核衣壳,外围有包膜[图 1-4,6,图 2-1,3]。病毒的复制主要在细胞核内进行,当病毒增殖到一定量时,核膜破裂,病毒在细胞质内继续增殖,最后导致细胞的膨胀和破裂,病毒扩散再次感染。由于这种杆状病毒在虾体内发生过程中不形成包涵体,因此它的传染力是很强的图 1-2,4,6,2-1,3]。

据病毒分类与命名规则^[2],辽宁沿海养殖对虾病变细胞内发现的有包膜杆状病毒应属于有包膜的杆状病毒科(Baculoviridae),无包涵体杆状病毒 C 亚群。

3.3 在中国对虾体内发现的无包膜杆状病毒在细胞质内增殖,不形成包含体,也不感染细胞核。在电镜下观察,杆状病毒略有弯曲,随着病毒的增殖,细胞核也发生变化并解体消失,细胞质中的线粒体,内质网变小。这种病毒尚未见详细报道。

3.4 从病虾的检测与养虾池的环境调查分析,对虾发病率与虾池的污染程度有密切关系,凡是底质污染严重的养虾池其细菌含量高,感病虾均为杆状病毒与细菌交叉感染,病变组织细胞内部都能看到杆状病毒与细菌(图 2-4,5)。

综上所述,可以认为,造成辽宁沿海养殖对虾爆发性病害的流行,有包膜的杆状病毒是主要因素,细菌是激发因素,养殖虾池的污染加速了病害的爆发和流行。因此,在当前对病毒病无特效药物防治的情况下,应以改善养殖环境、培育优质虾苗,选用优质饲料,加强病害的监测等综合预防措施为主。

参考文献

- [1] 张立人,1992. 电子显微学报 10(4):351~353.
- [2] 叶孝经等,1990. 海洋水产研究丛刊 32:5~11.
- [3] 李定安,1989. 中国水产 23~29.

ULTRAMICROSTRUCTURAL OBSERVATION OF THE PENAEID BACULOVIRUS INFECTING HOST-CELL USING ELECTRON MICROSCOPE

Guo Jixiang¹, Wang Lixia¹, Li Wenqing¹, Liu Dan¹, Sun Bolun² and Liu Yajie³

(¹Institute of Applied Ecology, Academia Sinica, Shenyang 110015)

(²Jinzhou Institute of Fisheries, Jinzhou city 121000)

(³Liaoning Institute of Sea Fisheries, Dalian city 116000)

Received: Apr. 25, 1994

Key Words: Prawn, Baculovirus, Inclusionbody, Ultrastructure

Abstract

A survey of the disease symptom and the observation of ultramicrostructure in infecting host-cell are reported for the epidemic penaeid baculovirus occurred in Liaoning coastal area in 1993.

The result of the observation shows that cross-infection of the penaeid baculovirus and germ into penaeid cell was the main pathogeny causing the unexpected virus disease of penaeid shrimp.