

# 孔鲛卵壳形成及其排卵的初步观察\*

阎淑珍  
(山东大学生物系)

孔鲛 (*Raja porosa* Günther) 属软骨鱼类板鳃纲 (Elasmobranchii) 下孔总目 (Hypotremata) 鲛目 (Rajiformes) 鲛科 (Rajidae)。俗名“老板鱼”为习见种类, 主要分布于黄海、东海, 产量很大, 尤其是黄海, 为具有经济价值的近海底栖鱼类。

Clark (1922)<sup>[1]</sup> 曾报道过英国普利茅斯港产 11 种鲛卵的形态、排卵与孵化。石山礼藏 (1950)<sup>[2]</sup> 就日本北海道产 10 种鲛类的卵壳形态、组织学结构, 及其与地理分布的关系作了比较观察和报道。被誉为“水手的钱袋”和“人鱼的别针箱”<sup>[3]</sup> 的鲛卵, 它的卵壳在通过母体输卵管中壳腺时是如何形成的? 均未曾提到。本文仅就孔鲛硬角质褐色的卵壳, 在亲体排卵时的形成过程, 进行了观察、研究, 现报道如下。

## 一、材料和方法

实验材料采自黄海山东沿岸的石岛与青岛附近海区。1964—1965 年 5—8 月间大量解剖成熟雌鲛, 选取正在排卵的雌鲛, 以获得排卵过程不同阶段与卵壳形成不同时期的材料。实验先后共解剖观察了六百余条成熟雌鲛, 积累选择所需标本, 将生殖管道与其中的卵或卵壳取下洗净, 用 10% 海水福尔马林(加 5% 冰醋酸)固定 24—36 小时, 然后用 5% 福尔马林保存标本。

## 二、观察结果

### 1. 生殖概况

孔鲛为卵生, 雄鲛具有鳍脚, 成熟的雌鲛 (图版 I: 1a, 1b) 为体内受精。在山东省石岛与青岛附近海区, 5—8 月, 可以获得排卵较旺盛的雌鲛。其体内每次有二个卵子同时形成, 位于左右子宫内各一个(图版 I: 6)。然后继续产卵, 每次只排出一个卵。根据 1965 年 5 月 18 日在青岛水族馆所观察到的材料, 其中一雌鲛于 5 月 15 日下午 6 时后自海中捕回, 经饲养 50 余小时后, 18 日晨 6 时即产下一卵, 二天后又产下一卵。总计, 自 5 月 15 日至 6 月 13 日先后共产下卵子 16 枚。

卵子为极端的端黄卵, 圆形, 新鲜时为美丽的淡粉色, 直径为 1.6 厘米左右。胚盘位于卵子顶端, 受精后行盘状分裂, 卵子在卵巢接近成熟时, 白点状的胚盘即清楚可见。卵

\* 本文承中国科学院动物研究所童第周和叶毓芬教授, 海洋研究所吴尚勳教授及山东海洋学院李嘉詠教授审阅、指正, 特此致谢。

子外围有初级卵膜——卵黄膜,与三级卵膜——半液体状的蛋白状物和硬的褐色的角质卵壳。卵黄膜极为纤细,稍一触及即破碎。

## 2. 雌性生殖系统的构造

雌螭体重与性成熟间有着一定的明显关系。生殖成熟季节时,经大量解剖与统计观察表明,平均一般在 450—500 克左右或以上者,大半达到性成熟,卵巢膨大,可以排卵;而在 400 克以下者,多未达性成熟。性成熟的雌螭,有成对膨大的卵巢和生殖管道(图版 I: 2)。

生殖管道左右各一条,明显地分为三部分(图版 I: 3): 输卵管、壳腺、子宫,末端再通入泄殖腔。输卵管细而长,长度为 6.0—12.5 厘米,径粗 0.2—0.3 厘米。管前端直达肝脏基部靠中线附近处,伸向体腔的最前端,沿体腔壁由背向腹壁稍折,弯而向后;左右漏斗口相对并列,开口于体腔。管背面则由背系膜相联系。输卵管的后端与壳腺相连,而壳腺后缘则与薄壁子宫的前端部分相接。左右壳腺在发育完成时,壁膨大而增厚,呈乳白色,状似哺乳动物的肾脏,横陈于输卵管与子宫之间;其凹面的一侧,向着前方左右输卵管的末端,各由此凹陷处的孔通入壳腺内(图版 I: 4)。壳腺为双层壁,似蚕豆,卵壳形成时,则夹在二层壁之间,由腺体分泌而成。而壳腺后缘凸处的外周缘则与子宫壁相连。当将子宫侧壁处剪开,把壳线拉开伸平,则呈椭圆形(图版 I: 5, 6),整个拉平的壳腺颇似我国古币制钱状,但近椭圆形,边缘较厚,中间具有一方形小孔;此孔即输卵管通入处。孔周为微具红而透紫的薄壁组织,而外周壁皆为增厚壁,乳白色的腺体组织。棕褐色角质硬的卵壳,即由这部分腺体组织分泌而成。生殖管道的第三部分为子宫,壁薄,前端与壳腺相连,后端通入泄殖腔,长度约 8—12 厘米,直径约 0.8—1.4 厘米;但当卵壳形成进入子宫后,则可将子宫管壁扩大到与卵壳等阔。生殖管道的长度,在成熟雌螭的个体间是有差异的。

成熟雌螭的泄殖腔膨大而壁厚,在排卵期间,泄殖孔周缘壁呈充血状态,尤当已经排过卵后,泄殖孔松弛而充血明显,所以当区别雌螭是否已性成熟排卵,从外形上观察泄殖孔的特征,也是判断的主要标志之一。据此,往往可选择到成熟排卵的孔螭,剖开后,腹内多是已经形成或正在形成的卵。

未成熟的雌螭,没有膨大而明显的卵巢,幼螭只具有海绵样薄片状卵巢,此外亦无肥厚乳白色的壳腺,只是在形成壳腺处,管壁稍为膨大;随着雌螭的生长发育,壳腺也逐渐形成。它的泄殖腔壁薄而小,泄殖孔亦小而紧闭。

## 3. 卵壳的形态与形成

孔螭的卵壳为棕褐色长方形状的角质袋(图 5a),二端较窄,中间略宽,扁平;其大小见下页表。袋的四角,并有四个突出的细梗状角,后端的角长 1.5—2.1 厘米,前端的角长 1.7—2.2 厘米。角为中空,基部粗,至末端逐渐变细。沿壳长轴的两侧缘,并有附着绢丝状膜组织,韧性很强,延伸至前端长角侧,形成游离卷曲的须,待卵子排出体外时,即可攀缘于海藻、碎石,或其他物体上。

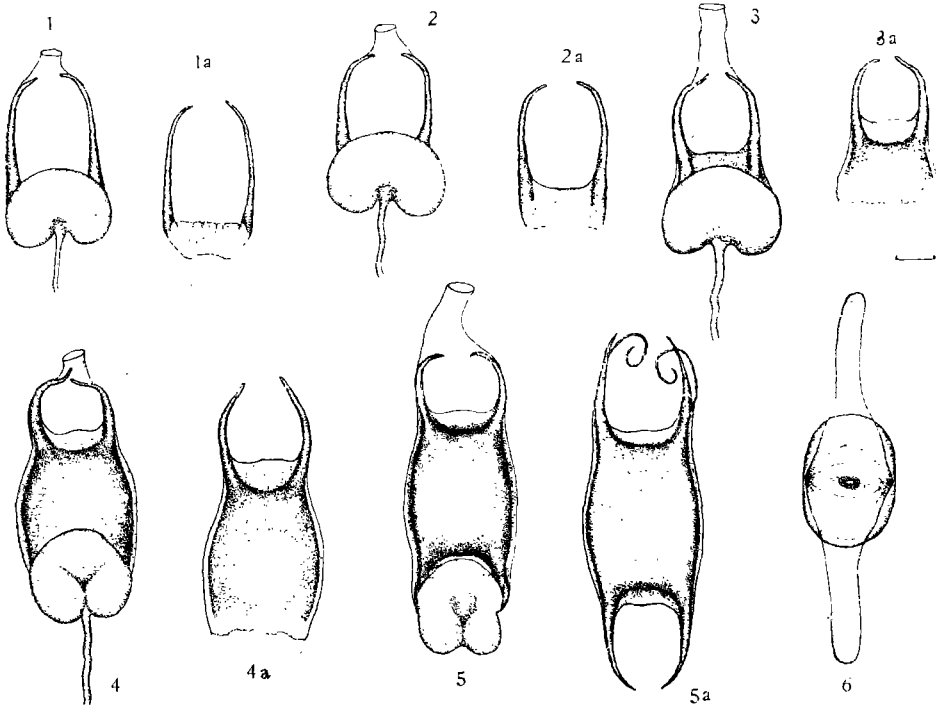
袋状的卵壳中间有一个受精的卵,故扁平的卵壳从外形上观察中间膨大。

根据获得的材料,观察到卵壳是由壳腺分泌,经过不同的阶段而逐渐形成的。卵壳在形成过程中,是夹在壳腺的二层之间,换言之,卵壳是由壳腺的内壁分泌而成(图 1—5)。最初,两长前角先形成,然后在两长角基部之间,再形成袋的前部边缘(图 1—1a),为双层,但顶端为壳的前缘,系单层,壳下部开口;已形成的长角,伸向子宫。然后袋逐渐加长(图

卵壳的大小

编号	壳长 (厘米)	壳宽(厘米)			角长(厘米)		厚(中间,厘米)
		中宽	后宽	前宽	后角	前角	
1	4.3	3.0	2.1	2.4	1.5	1.7	1.20
2	4.4	3.4	2.2	2.4	1.7	2.1	1.25
3	4.3	3.0	2.1	2.3	1.7	1.9	1.20
4	4.9	3.3	2.3	2.6	2.0	2.1	1.20
5	4.9	3.0	2.25	2.4	2.1	2.2	1.20
6	4.5	3.0	2.1	2.4	2.0	2.1	1.30
7	4.7	3.1	2.3	2.4	1.7	1.9	1.20
8	4.3	3.0	2.1	2.4	1.8	2.1	1.30
9	4.5	3.1	2.3	2.6	1.9	2.0	1.25
10	4.4	3.0	2.1	2.4	1.7	2.0	1.30

2, 2a—4, 4a)。初形成的卵壳,部分色淡而壁薄,近乳白色,经过壳腺分泌的积累,壁逐渐变厚变硬,由浅棕色逐渐达到棕褐色。所以,夹在壳腺内正形成的卵壳部分,愈是卵壳的



1. 孔鲷角质卵壳,在壳腺内形成不久,已形成两个前角与壳前缘部分,两个前角伸向子宫; 1a. 系自图1壳腺内取出的已形成的部分角质壳。 2. 角质壳在壳腺内形成约壳长的1/5; 2a. 自图2卵壳腺内取出的卵壳。 3. 角质壳在壳腺内形成约为壳长的一半,前角与部分卵壳已位于子宫内; 3a. 自图3壳腺内取出的卵壳。 4. 角质壳在壳腺内形成约壳长的4/5,前角与大部分卵壳已位于子宫; 4a. 自图4壳腺内取出的卵壳。 5. 通过卵壳腺,壳已完全形成,并移位于子宫内; 5a. 从子宫内取出已形成完整卵壳的卵。 6. 成熟雌鲷卵壳腺纵剖面的内面观。

后端后形成的部分,其色愈淡、壁愈薄,且边缘不整齐(图1a—4a)。当壳的形成已达最大长度时,较短的后角亦形成,最后壳后端的口封闭,并形成壳的后缘。壳边缘绢丝状组织亦告

形成,并沿长角缘向前延伸,形成游离状卷须(图 5a)。卵壳在形成增长时,逐渐从壳腺内后退而伸向子宫,随着卵子不断增长,亦节节后退,最后离开壳腺,完全位于子宫内(图 5)。至此,卵壳即达形成(在解剖过程中剖出的卵壳,不论是任何阶段,左右是完全相同而一致的)证明左右壳腺形成卵壳的时间都是同一的。

#### 4. 排卵过程

孔鲮在生殖季节,卵巢中的卵不断成熟、排出,可以持续不断。卵子成熟后,自卵巢释放出,经伞部进入输卵管;在大量材料观察下,很少见到卵是正位于输卵管中。本实验只见到一个活鱼的标本剖开时,卵正进入伞部,角质卵壳正在壳腺内形成约有一半多,可惜当时获取此标本时,正在船上,时间急促,颠波不已,在取生殖管道时,不慎触及卵,卵破,故未得到此完整的标本;由此可推断卵子经输卵管的时间是短暂的。并与其他软骨鱼同,卵子在输卵管上段受精<sup>[4,5]</sup>,然后经输卵管,由输卵管分泌半液体状蛋白状物。根据很多材料观察到,当卵壳形成 2/3 或 3/5 左右时,卵壳内即有卵子存在,卵周并围有半液体状透明蛋白状物,这表明卵子是在此前后时间自卵巢排出,经输卵管裹上蛋白状物,而进入正在形成的卵壳内;然后卵壳继续形成加长,不断后退进入子宫内,最后终于形成完整的卵壳,完全位于子宫。至此,一个带有完整卵膜的卵子则达完成,左右子宫内各有卵一枚(图版 I:6)。然后一侧子宫中的卵子先排到泄殖腔内(往往是右侧先排)(图版 I:7),存留一定时间,排出体外。而后另一侧子宫内的卵子再排到泄殖腔内(图版 I:8)排出体外。以上照片 6、7、8 各阶段的材料是可以大量获得的。因此可知在排卵过程中,存留于子宫、排出一侧至泄殖腔,直至最后的排出等阶段,存留时间都较长,所以不同时期的材料易于获得。当卵子已受精、到达泄殖腔时(图版 I:1b),则卵子已达卵裂时期,然后存留不同时间,排出体外继续发育。

### 三、结 语

1. 孔鲮为卵生,体内受精。卵子为极端的端黄卵,圆形,卵径平均约 1.6 厘米,卵子在卵巢内接近成熟时,白点状胚盘即清楚可见。在 5—8 月所获的材料中,可以观察到成熟雌鲮旺盛的连续产卵。其体内每次同时形成二个卵,位于左右子宫内各一。

2. 卵子外共括有三种卵膜,除初级卵膜——卵黄膜外,卵子外尚裹有半液体状透明蛋白状物,系输卵管所分泌;最外面括有长方形、棕褐色、扁平带有四个细梗状角的角质壳,由壳腺分泌形成。

3. 卵的角质壳系由壳腺分泌逐步形成,先形成前端的二个长角与角之间壳前端部分,顶端为封闭的壳的前边缘,其后部分为双层;壳逐渐加长,当卵壳形成全长的 2/3 或 3/5 时,受精的卵子经输卵管由壳腺口进入角质壳内,壳断续加长,最后形成一完整而带四个细梗状角的长方形卵壳。在卵壳不断形成增长时,亦不断节节露出于壳腺之外,移向子宫,最后,卵壳完全形成,带有完整卵壳的卵子即位于子宫内。左右壳腺都是同时间形成卵壳,而每次子宫内形成二个卵子。

4. 当子宫内的卵子排出体外时,一侧(往往是右侧)先排至泄殖腔而后排出体外,再相隔约 24—48 小时,然后另一侧(左侧)再继续排卵。卵子在子宫、泄殖腔都存留一定时间。

5. 已受精的卵子进入泄殖腔时,大都已达卵裂期,所以孔鲛主要胚胎期都是在体外进行发育的。

### 参 考 文 献

- [1] 石山礼藏, 1950. 日本产ガンギエヒ科鱼类の研究 10 耘の卵壳に就て。鱼类学杂志 1 (1): 30—36。  
[2] Clark, R. S., 1922. Rays and skates (Raide) — No. 1. Egg Capsules and young. *J. Mari. Biol. Associ. N. S.* 12(4):577—643。  
[3] Norman, J. R., 1963. *A History of Fishes*. second edition, London, pp. 246—249.

## PRIMARY OBSERVATION ON THE OVULATION AND EGG-CAPSULE FORMATION OF SKATES

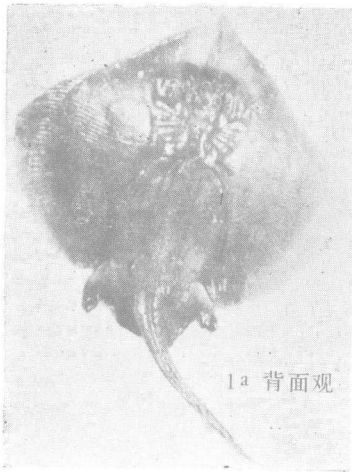
Yan Shuzhen

(Department of Biology, Shandong University)


### ABSTRACT

In this paper, ovulation and egg-capsule formation of skates (*Raja porosa* Günther) were reported. About six hundred female skates, got in the vicinity of Qingdao and Shidao island in May to August were observed. Mature skates had a pair of reproductive ducts, consisting of three portions; the oviduct, the shell gland and the uterus. Fresh mature ovum is of pinkish colour, about 1.6 cm in diameter. It's of extreme telolecithal type with abundant yolk. The white spot-like germinal disc can be clearly seen in the ovarian egg before maturation. It marks the animal pole. Fertilization takes place Internally at the anterior portion of the oviduct. Three layers of egg envelop are present: the primary egg membrane, the vitelline membrane, the semi-fluid egg albumine, secreted by the oviduct and the dark brown horny capsule, formed by the shell gland. This egg capsule is of rectangular pocket-like shape with 4 long hollow stalk-like horns. The front horns are longer (1.7—2.2 cm) than the posterior ones (1.5—2.1 cm). The capsule is formed gradually along the ant-post. axis, and moves from the shell gland to the uterus. As  $\frac{1}{2}$  of the capsule is formed, the maturation of the ovum takes place. The egg is liberated from the ovary and dripped into the oviduct. After the egg enters the capsule, the formation of the capsule is completed, ending in complete enclosure of the egg into the capsule. The encapsulated egg is first carried into the uterus, then to the cloaca, and the skate is ready for spawning.

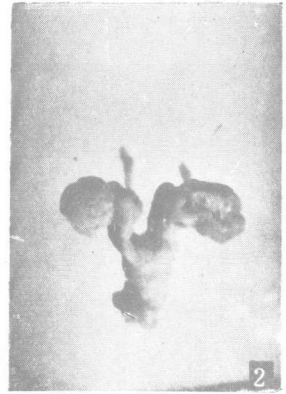
As a rule, two eggs, one from each ovary, are matured simultaneously. The right one reaches the cloaca and is laid earlier than the left one. The eggs are already in the cleavage stage during spawning. The remaining embryonic stages are completed outside the maternal body.



1a 背面观



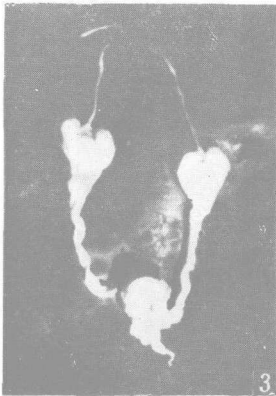
1b 腹面观



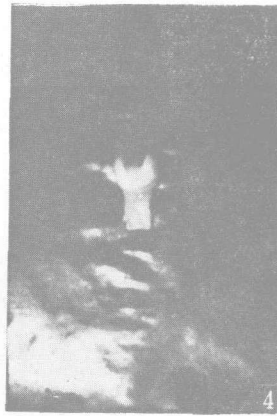2

1a. 成熟雌鳐背面观。 1b. 成熟雌鳐腹面观；位于泄殖腔的卵，两个前角露出，尚未排出体外。

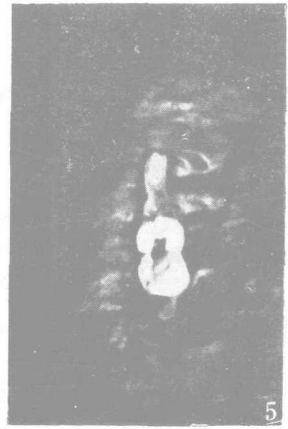
2. 成熟卵巢与生殖管道。



3

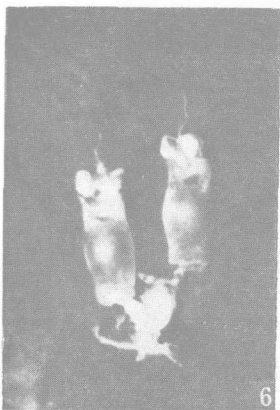


4

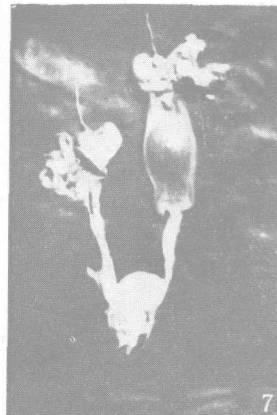


5

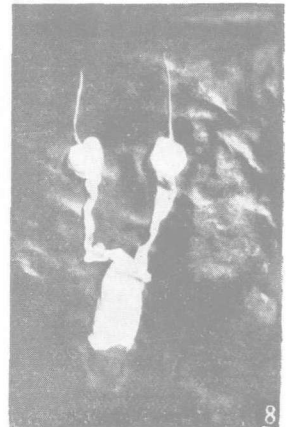
3. 两条成熟生殖管，各由三部分组成；上端细而长为输卵管，中间为膨大的白色壳腺，下段为子宫，左右生殖管各通入泄殖腔。 4. 成熟雌鳐的白色壳腺，上连输卵管，下连部分子宫。 5. 成熟壳腺的纵剖面。



6



7



8

6. 位于左右子宫内，各有一个已形成完整卵壳的卵。 7. 右侧卵已排出。 8. 另一侧卵排至泄殖腔，尚未排出体外。